

VAI TRÒ CỦA NỘI SOI PHẾ QUẢN TRONG CHẨN ĐOÁN BỆNH LÝ HÔ HẤP

Ths. Bs. Dương Minh Ngọc

Ts. Bs. Lê Thượng Vũ

Đại học Y dược thành phố Hồ Chí Minh

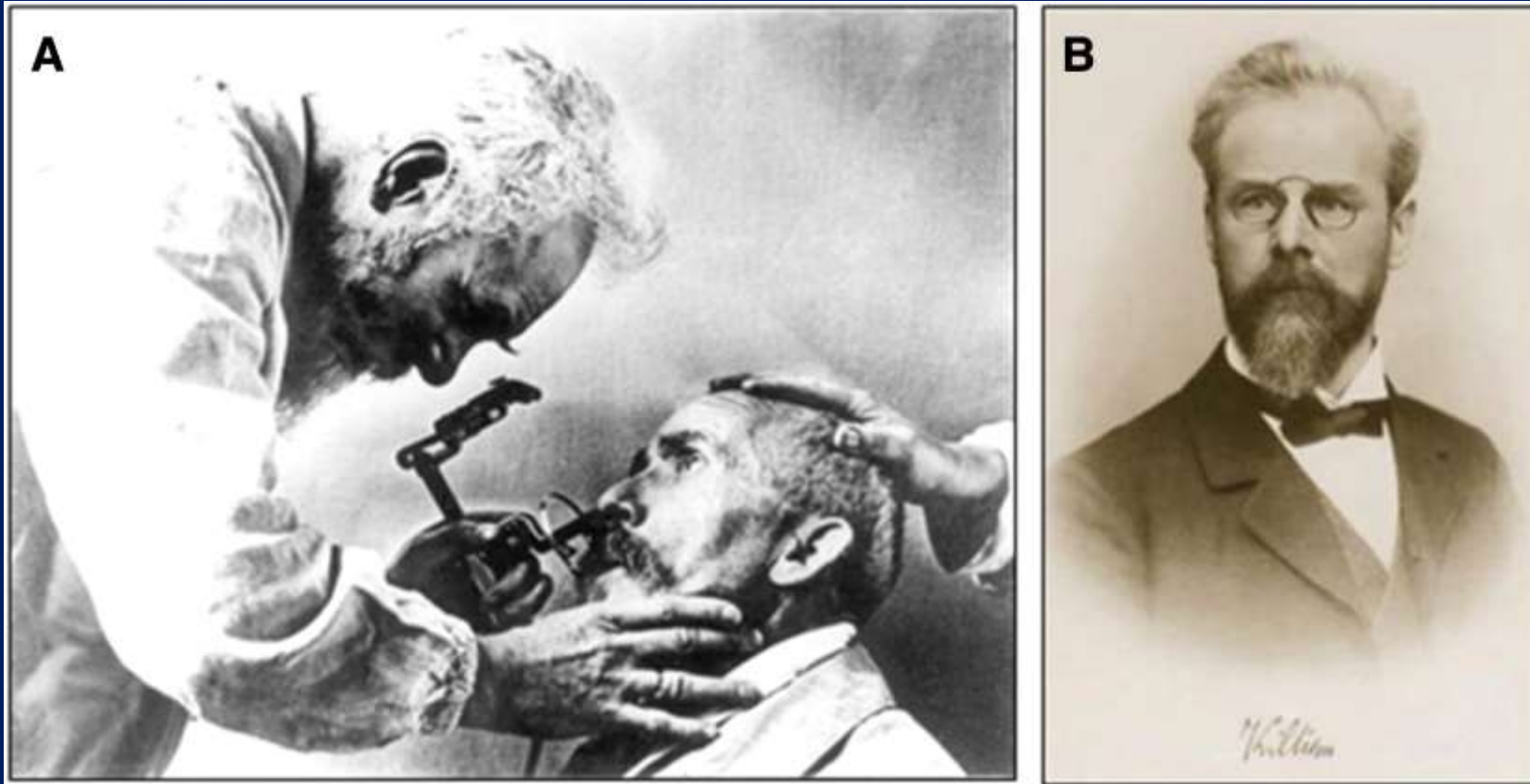
NỘI DUNG

- Lược sử nội soi phế quản
- Chỉ định nội soi phế quản
- Chống chỉ định nội soi phế quản

LƯỢC SỬ NỘI SƠI PHẾ QUẢN

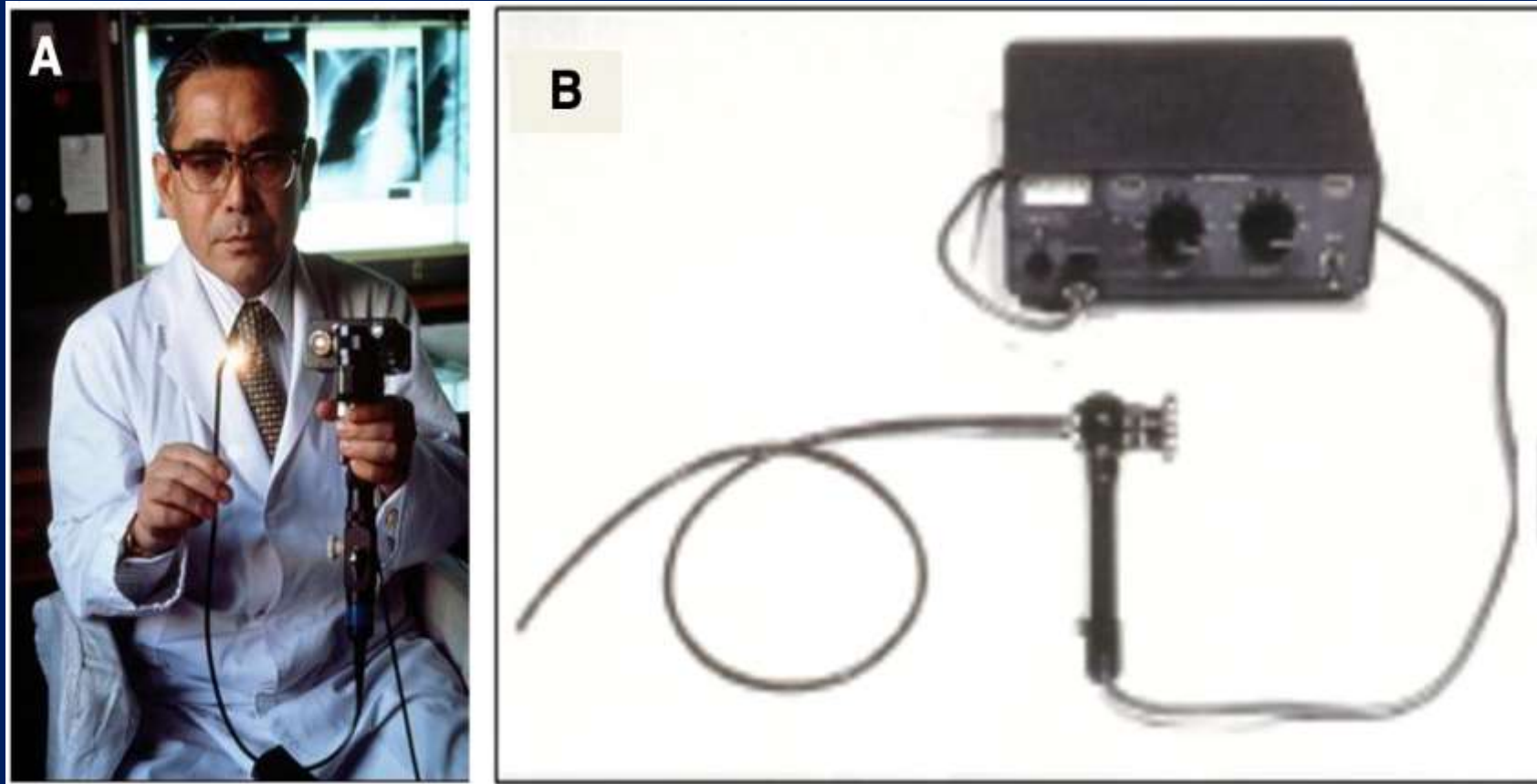
Lược sử nội soi phế quản

- 1897: *Gustav Killian* nội soi phế quản ống cứng can thiệp lấy dị vật




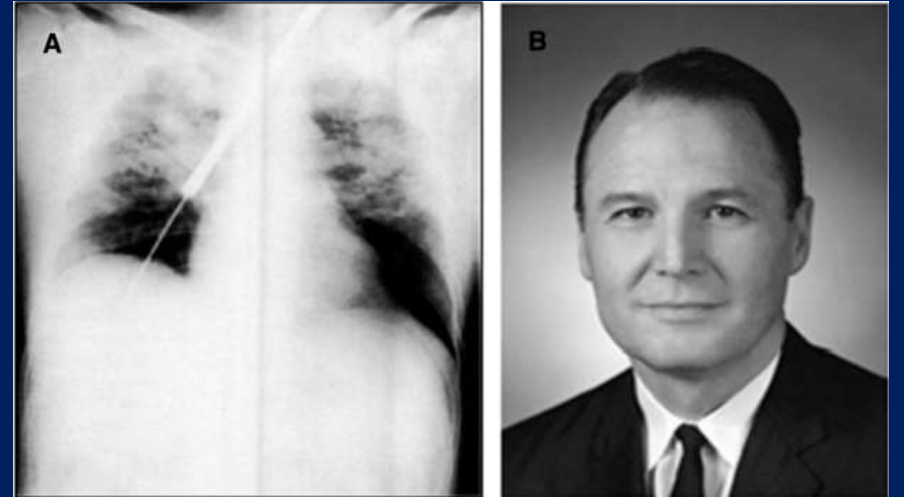
Lược sử nội soi phế quản

- 1966: *Shigeto Ikeda* nội soi phế quản ống mềm → 1968: thương mại hóa



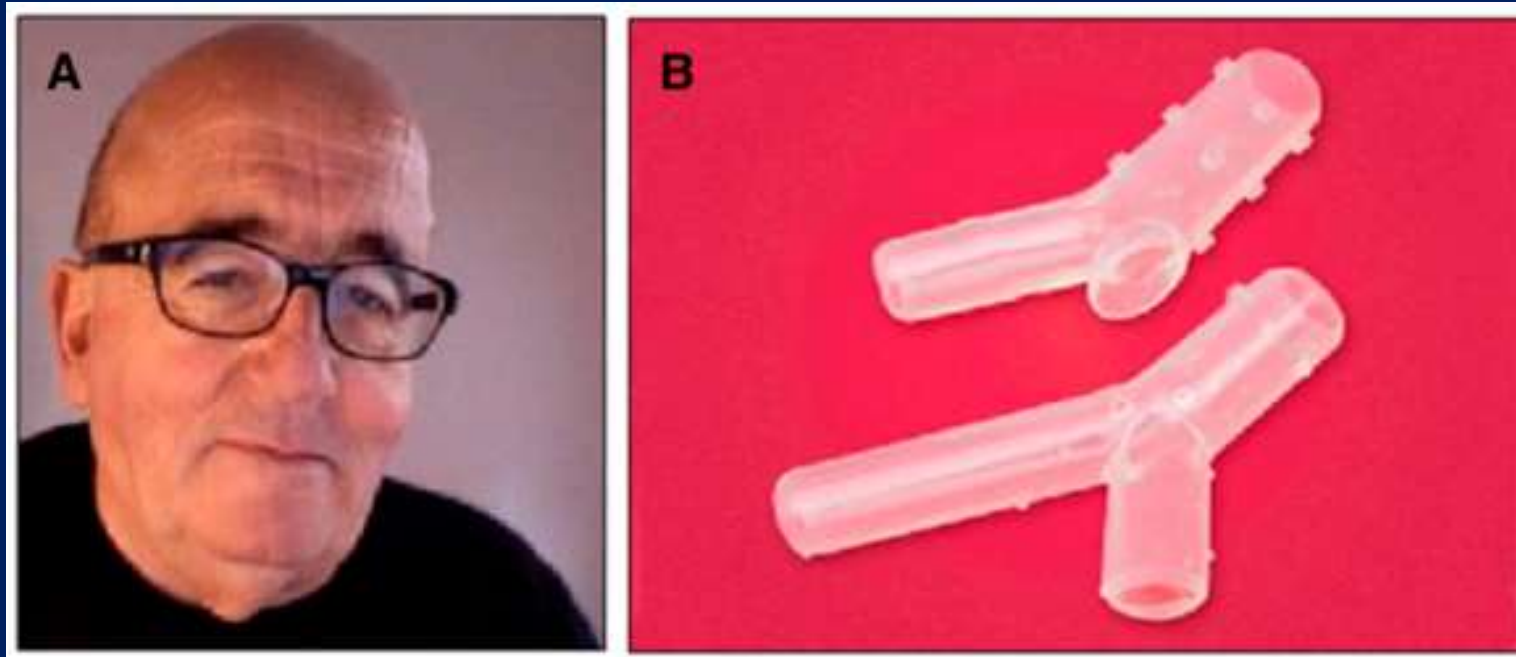
Lược sử nội soi phế quản

- 1972: *Howard Anderson* lần đầu tiên thực hiện TBLB bằng forcep
- 1978: *Ko Pen Wang* chọc hút khối u cạnh khí quản bằng kim nhỏ (TBNA) qua NSPQ ống mềm



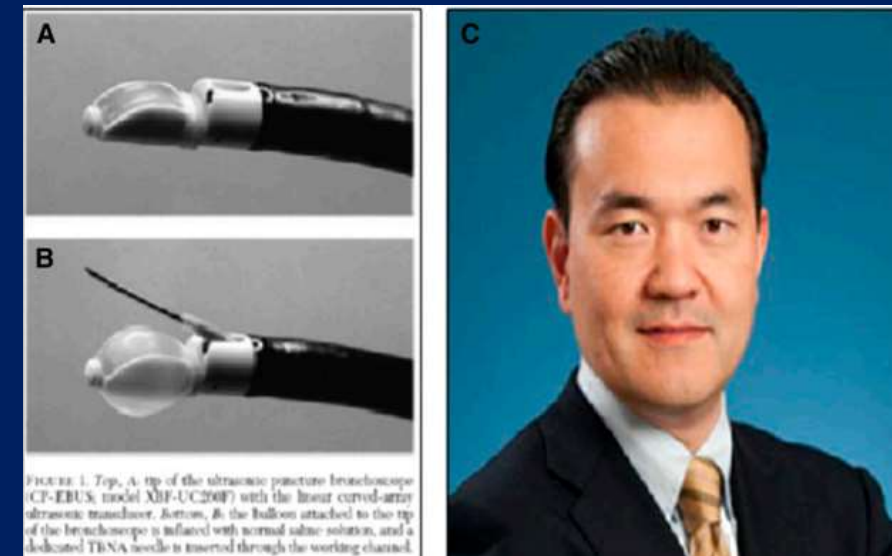
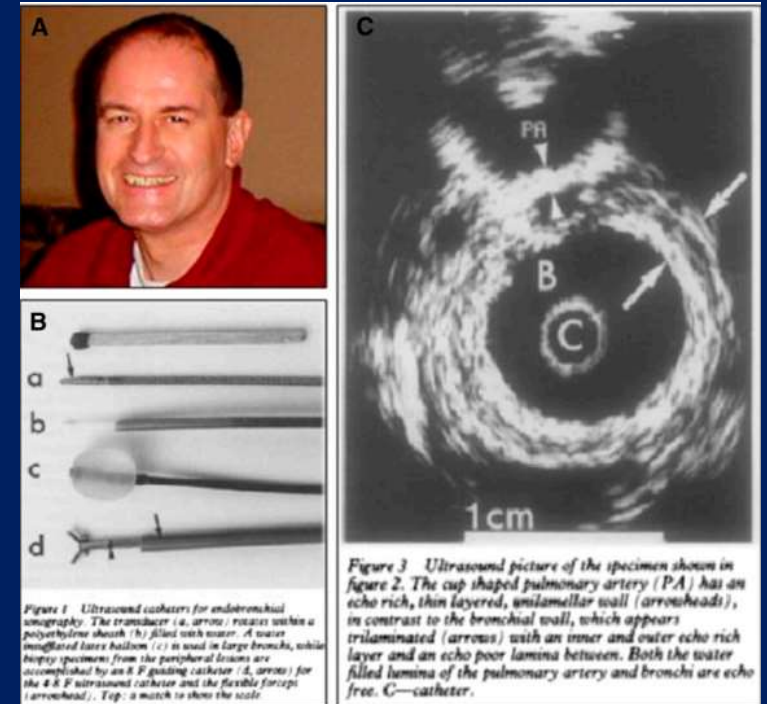
Lược sử nội soi phế quản

- 1990: *Dumon* → stent silicone

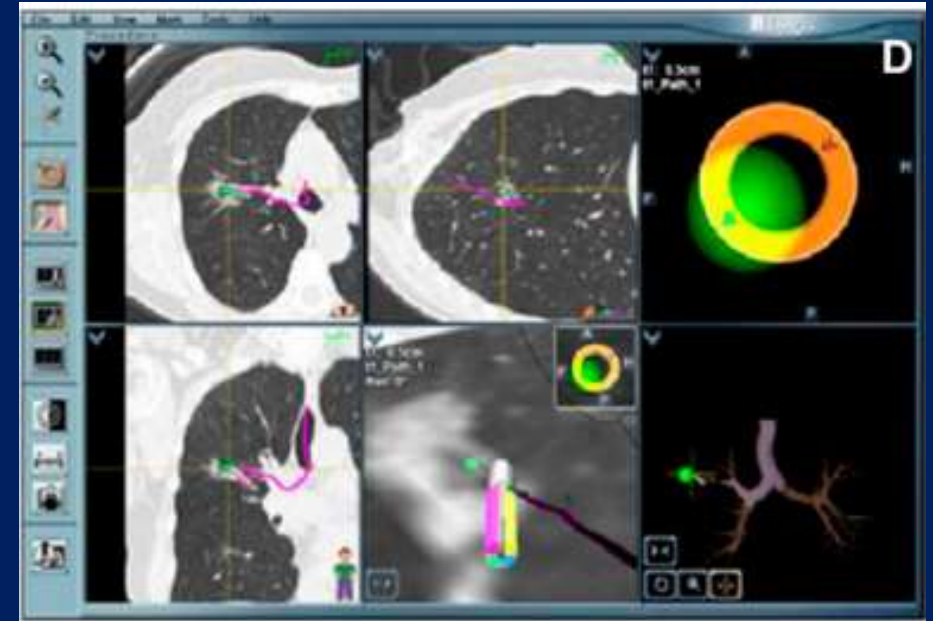
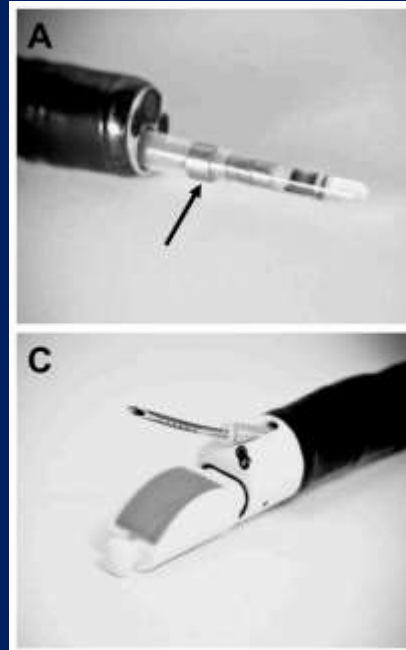
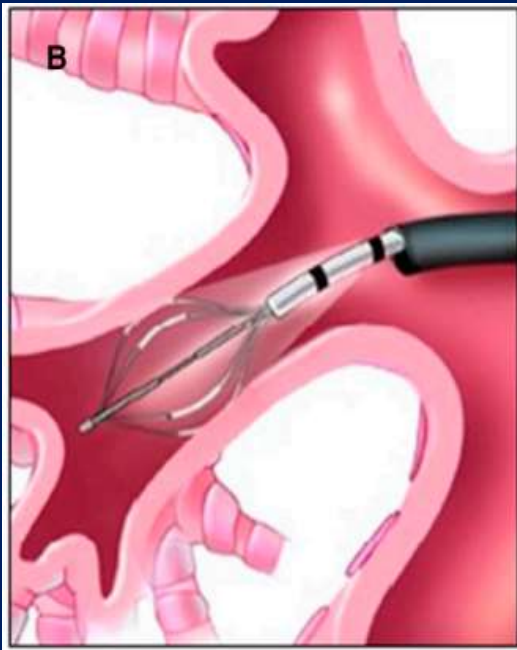


Lược sử nội soi phế quản

- 1992: *Hurter và Hanrath*: radial probe EBUS/chẩn đoán tổn thương phổi → *Heinrich Becker*: lấy mẫu hạch trung thất
- 2003: *Kazuhiro Yasufuku*: convex probe EBUS
- 2006: *Gerard Cox*: bronchial thermoplasty

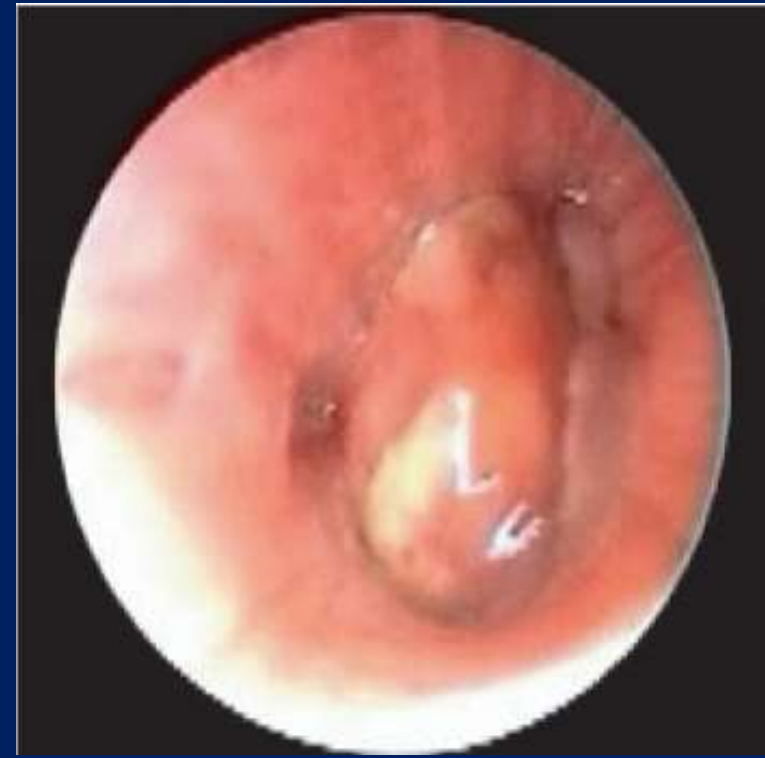
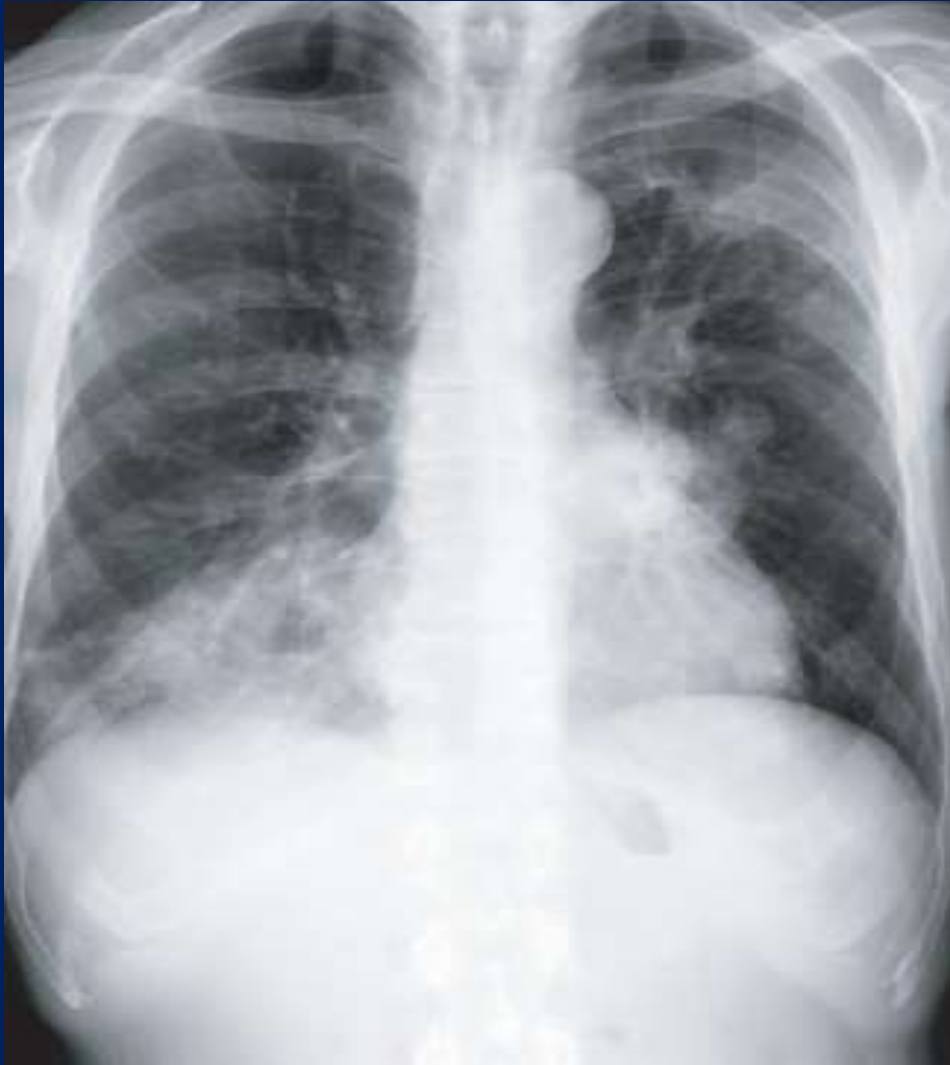
Lược sử nội soi phế quản



CHỈ ĐỊNH
NỘI SƠI PHẾ QUẢN ỐNG MỀM CHẨN ĐOÁN

VIÊM PHỔI TÁI PHÁT NHIỀU LẦN



Chỉ định nội soi phế quản chẩn đoán

- **Đánh giá triệu chứng:** ho kéo dài, ho ra máu, nhiễm trùng tái phát,...
- **Nghi ngờ ung thư:** liệt dây thanh, khàn tiếng, thở rít, khò khè đơn âm, xẹp phổi,...
- **Nhiễm trùng:** đánh giá tổn thương nhu mô, xác định vi sinh,...
- **Bệnh phổi lan tỏa:** sinh thiết xuyên phế quản, tế bào học,...

HO

- Tiếp cận phụ thuộc: tuổi, tiền sử gia đình, các yếu tố nguy cơ và các triệu chứng khác → có thể báo hiệu bệnh nguy hiểm
 - Carcinoma phế quản: 21 – 87% ho là triệu chứng khởi đầu
- Kéo dài > 3 tuần
- Ho còn tồn tại sau điều trị đúng và đủ các nguyên nhân thường gặp: hen, GERD
- Suy giảm miễn dịch ($CD4 < 200/mm^3$) → nếu như không lấy được đàm khạc → xem xét NSPQ kể cả khi CXR bình thường

KHÒ KHÈ

- Có thể cần quan sát đường thở trên và dưới qua nội soi phế quản nếu
 - Khò khè không do hen
 - Hen nhưng đáp ứng kèm với thuốc giãn phế quản

THỞ RÍT

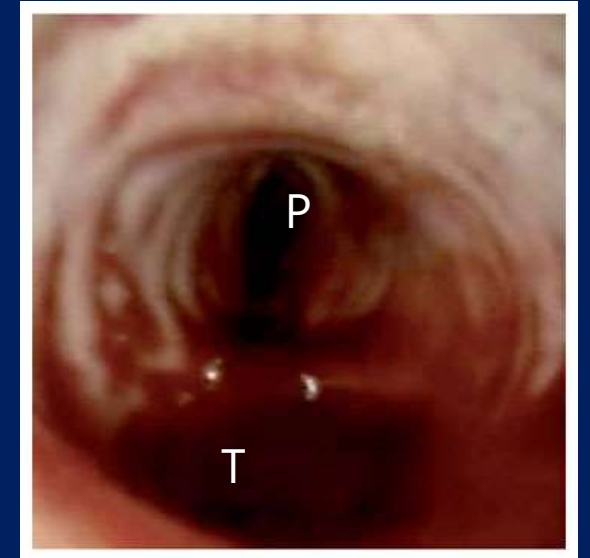
- Dấu hiệu quan trọng: tắc nghẽn đường thở trên (đe dọa tính mạng)
- Nguyên nhân: tùy theo tuổi
 - Người lớn: liệt dây thanh 2 bên cấp, phù thanh quản cấp, u chèn ép thanh quản (trung thất, thực quản), ...
- NSPQ: chẩn đoán +/- điều trị
 - Quyết định nội soi cần thận trọng, các phương tiện hồi sức cấp cứu

KHÀN TIẾNG VÀ LIỆT DÂY THANH

- Thường khám Bs Tai Mũi Họng
- Các nguyên nhân trong lồng ngực → Bs hô hấp
- Terris và cs: 36% do ung thư
 - 55% do K phổi
- Nếu thăm khám lâm sàng và hình ảnh học không chẩn đoán được → NSPQ là cần thiết
 - Chẩn đoán 20% bệnh nhân

HO RA MÁU

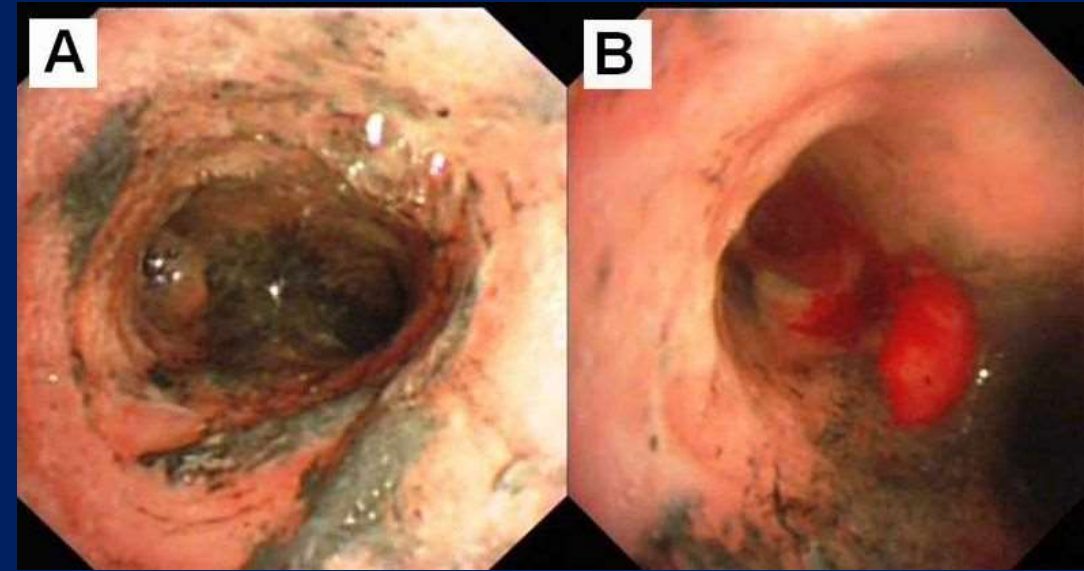
- Xác định chẩn đoán
- Xác định vị trí chảy máu: 75 – 93%
- Xác định nguyên nhân chảy máu
- Nên thực hiện: ho ra máu kéo dài, lượng nhiều, có nguy cơ ác tính



Nên chụp MSCT trước nội soi

TỔN THƯƠNG HÍT PHẢI (INHALATION)

- Hậu quả của tổn thương
 - Do nhiệt: hơi nước hay khói
 - Tiếp xúc khí độc
- Lâm sàng đôi khi khó chẩn đoán tổn thương do hít
- Hình ảnh học không nhạy
- Nội soi phế quản: *nên là một phần của đánh giá sơ bộ ban đầu*
 - Mức độ viêm, phù nề, loét niêm mạc



BỆNH PHỔI MÔ KẾ

- Có nhiều nguyên nhân: sarcoidosis, viêm phổi tăng eosinophil,...
- Rửa phế quản phế nang (BAL):
 - Tế bào
 - Protein surfactant
- Sinh thiết:
 - Trong trường hợp chống chỉ định với phẫu thuật sinh thiết phổi

NHIỄM TRÙNG

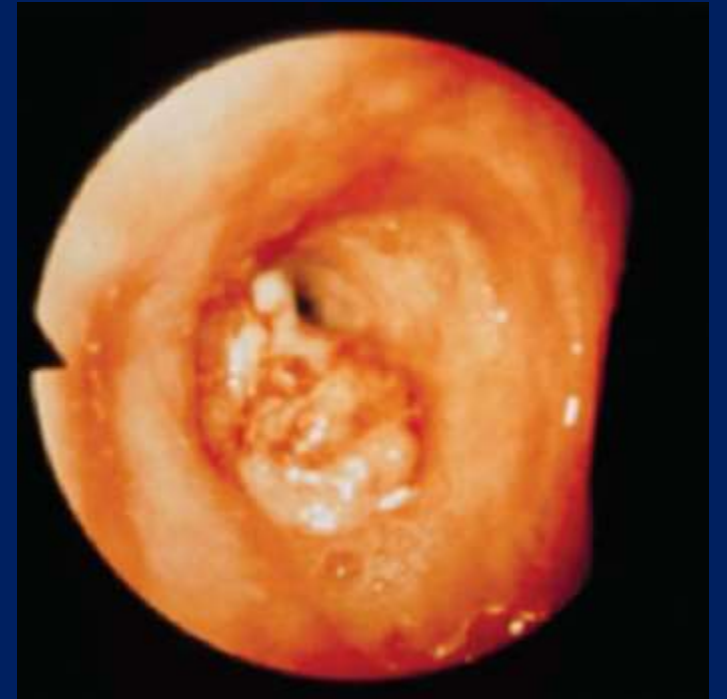- Viêm phổi không đáp ứng điều trị, đáp ứng chậm
 - 86% bệnh nhân có được chẩn đoán sau NSPQ thực hiện rửa phế quản phế nang và sinh thiết xuyên phế quản
- Viêm phổi tái phát nhiều lần
- Viêm phổi thở máy
 - Lấy mẫu từ đường hô hấp dưới (BAL)
 - Không đáp ứng với kháng sinh

NHIỄM TRÙNG

- Bệnh nhân suy giảm miễn dịch → khuynh hướng nhiễm trùng cơ hội: lao, *Pneumocystic jiroveci*, nấm → AFB, cấy lao, cấy nấm
- Sang thương phổi tạo hang
 - Nhiễm trùng
 - Ung thư (7.6 – 17%)
- Nghi lao mà AFB đàm âm tính

XỆP PHỔI

- Chẩn đoán nguyên nhân: u sùi, dị vật, tắc đờm
- Điều trị
 - Hút nút đờm nhớt
 - Lấy bỏ dị vật
 - Cắt đốt u



TRÀN DỊCH MÀNG PHỔI

- Chẩn đoán:

- Tràn dịch màng phổi dịch tiết

- Không xác định được nguyên nhân bằng chọc dịch và sinh thiết màng phổi

- Điều trị:

- Đánh giá trước khi xơ hóa màng phổi

- Loại trừ khả năng phổi không nở sau khi tháo dịch

CHẤN THƯƠNG NGỰC

- Chấn thương đụng giập hay xuyên thấu → tổn thương đường thở
- NSPQ:
 - Chẩn đoán:
 - Đánh giá tổn thương trong đường thở
 - Điều trị:
 - Giúp đặt nội khí quản (khó)
 - Xử trí cấp cứu ban đầu (hút đàm nhớt, dị vật...)

U PHỔI – U TRUNG THẤT

▪ U phổi

○ Trung tâm:

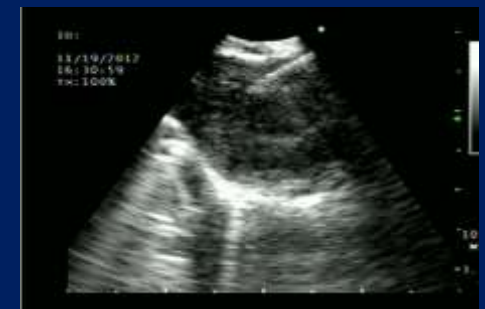
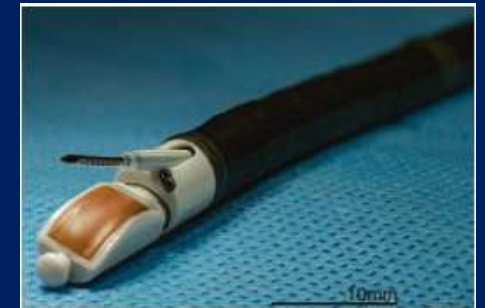- Nội lòng → dễ chẩn đoán
- Sinh thiết → #85% có được chẩn đoán

○ Ngoại vi:

- Thường cần màn huỳnh quang tăng sáng, EBUS,...
- Ống soi siêu nhỏ (ultrathin: \varnothing 2.8 -3.5 mm)

▪ U trung thất:

- *TBNA +/- EBUS*



Nên chụp MSCT trước nội soi

BIẾN CHỨNG CỦA NSPQ

BIẾN CHỨNG CỦA NSPQ ỐNG MỀM

- Đau mũi, chảy máu mũi do chấn thương
- Đau họng
- Chảy máu:
 - > 50 mL: 0.12%, nếu có sinh thiết xuyên phế quản 2.8%
 - Nguy cơ cao nếu dùng kháng kết tập tiểu cầu
 - 1-2 ngày sau nội soi
 - Hầu hết tự giới hạn, chỉ cần điều trị bảo tồn

BIẾN CHỨNG CỦA NSPQ ỐNG MỀM

- Tràn khí màng phổi:
 - Khi có thực hiện thủ thuật sinh thiết xuyên phế quản, chọc hút tế bào,...
 - Hiếm khi tràn khí màng phổi áp lực
 - Tỷ lệ # 0.16%; nếu có sinh thiết 4%
 - Thường xuất hiện vài phút – vài giờ sau thủ thuật
 - *CXR kiểm tra nếu sau thủ thuật nguy cơ cao hay bệnh nhân có triệu chứng* (không cần CXR thường quy)

BIẾN CHỨNG CỦA NSPQ ỒNG MỀM

- Kích thích đường thở:
 - Co thắt, phù nề thanh quản
 - Co thắt phế quản → tăng kháng lực đường thở, kích phát bệnh phổi tắc nghẽn
 - 10% bệnh nhân hen có triệu chứng sau khi NSPQ → nên PKD thuốc giãn phế quản trước nội soi
 - 55% bệnh nhân COPD có triệu chứng khò khè sau soi

BIẾN CHỨNG CỦA NSPQ ỐNG MỀM

- Giảm oxy máu và suy hô hấp:
 - Thoáng qua
 - Khi soi ở tư thế ngồi, dùng thuốc an thần, FEV₁ hay PEF_R giảm
 - Theo dõi bằng oximeter
 - Nếu SpO₂ < 90% hoặc thay đổi >4%, > 1 phút
 - Thở oxy 2L/p qua cannula mũi

BIẾN CHỨNG CỦA NSPQ ỒNG MỀM

- Huyết động:
 - Loạn nhịp tim: nhanh xoang, ngoại tâm thu nhĩ, ngoại tâm thu thất
 - Tụt huyết áp, tăng huyết áp
- Thiếu máu cơ tim:
 - Liên quan nhịp tim và huyết áp
- Nhiễm trùng:
 - Người làm nội soi và bệnh nhân

CHỐNG CHỈ ĐỊNH NỘI SƠI PHẾ QUẢN

CHỐNG CHỈ ĐỊNH NSPQ ỐNG MỀM

▪ Bệnh nhân nguy cơ mất bù tim-phổi:

- Giảm oxy máu nặng, kháng trị ($\text{PaO}_2 < 60$, $\text{SaO}_2 < 90\%$ với $\text{FiO}_2 > 60\%$)
- *Thiếu máu cơ tim: hiện tại hay gần đây*
- *Suy tim kiểm soát kém*
- *Cơn hen cấp hay AECOPD*
- *Rối loạn nhịp nguy hiểm*
- *Tụt huyết áp hay huyết áp cao đáng kể*
- Nhịp nhanh hay chậm
- Có thai

**Tránh soi trong 4-6 tuần
Hội chẩn chuyên khoa**

CHỐNG CHỈ ĐỊNH NSPQ ỚNG MỀM

▪ Bệnh nhân nguy cơ chảy máu:

- Dùng ASA, clopidogrel, ticlopidine
 - Clopidogrel: 89%; clopidogrel + ASA: 100%
- Dùng kháng đông: dicoumarine, NOACs, enoxaparin, ...
- Giảm tiểu cầu
- Rối loạn đông máu
- Suy thận mạn có hội chứng tăng ure huyết (giảm chức năng tiểu cầu).

CHỐNG CHỈ ĐỊNH NSPQ ỐNG MỀM

▪ Bệnh nhân nguy cơ chảy máu:

○ Giải pháp:

- Tiểu cầu: $30.000 - 50.000/\text{mm}^3$, $<50.000/\text{mm}^3 \rightarrow$ không soi đường mũi
- Kháng đông (warfarin): ngưng 3-5 ngày, giữ INR < 1.3
- Clopidogrel: ngưng 5-7 ngày
- ASA liều thấp: không cần ngưng
- LMWH: ngưng 24h
- Heparin truyền: ngưng 2-4h.

KẾT LUẬN

- NSPQ ống mềm là phương tiện chẩn đoán bệnh lý phế quản - phổi quan trọng, an toàn và dễ thực hiện
- Các chỉ định thường gặp của NSPQ là nghi ngờ nhiễm trùng, ung thư, ho ra máu, ho kéo dài
- Cần chú ý một số chống chỉ định để có kế hoạch chuẩn bị và điều chỉnh trước khi tiến hành nội soi phế quản.

**TRÂN TRỌNG CẢM ƠN SỰ THEO DÕI
CỦA QUÝ THẦY, CÔ
VÀ CÁC ANH CHỊ ĐỒNG NGHIỆP**

Tài liệu tham khảo

- Wang, K., Mehta, A. C., & Turner, J. F. (2012). Flexible Bronchoscopy. John Wiley & Sons.
- Ernst, A., & Herth, F. (2017). Introduction to bronchoscopy. Cambridge University Press.
- Du Rand IA, Blaikley J, Booton R, et al. British Thoracic Society guideline for diagnostic flexible bronchoscopy in adults. Thorax 2013;68:i1–i44